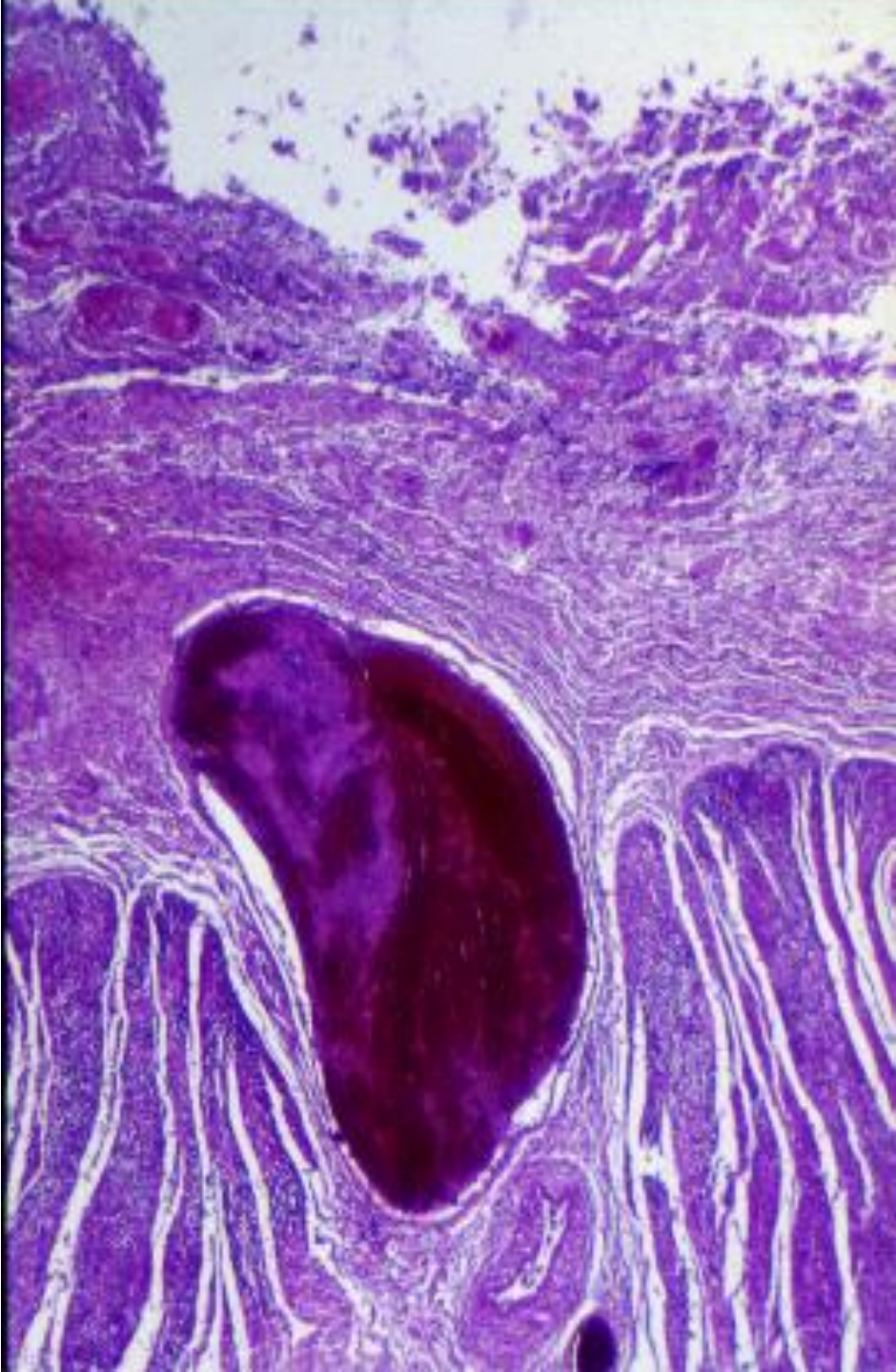


Colitis ischaemica – ischämische Colitis

Histologie und Differentialdiagnosen

Histologische Falldemonstration



Ischämische Colitis
bei peripheren Fibrinthromben

Möglichkeit der Gewebsischämie
bei
Amyloidose

