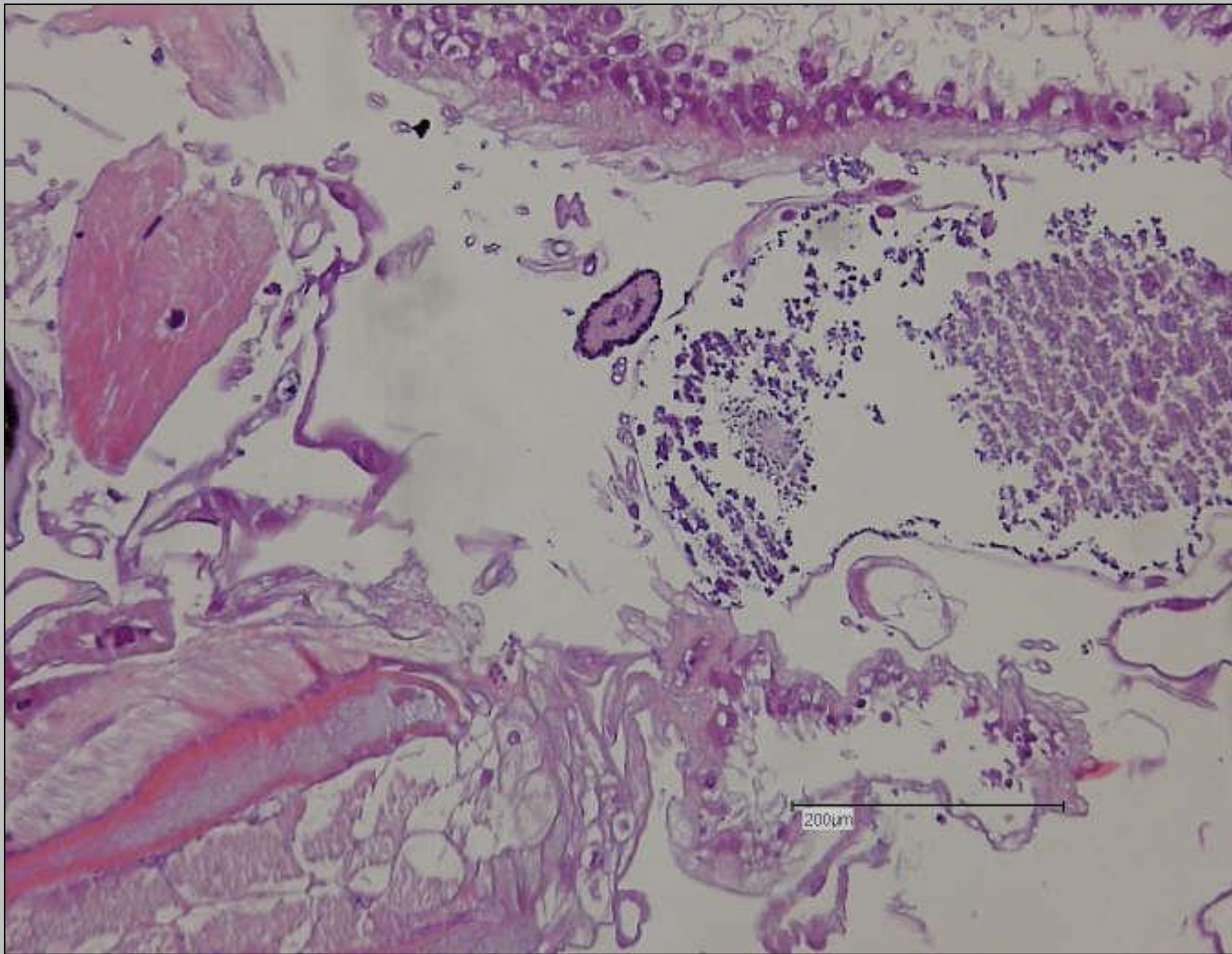


Fallbericht über eine Myiasis (*Dermatobia hominis*)

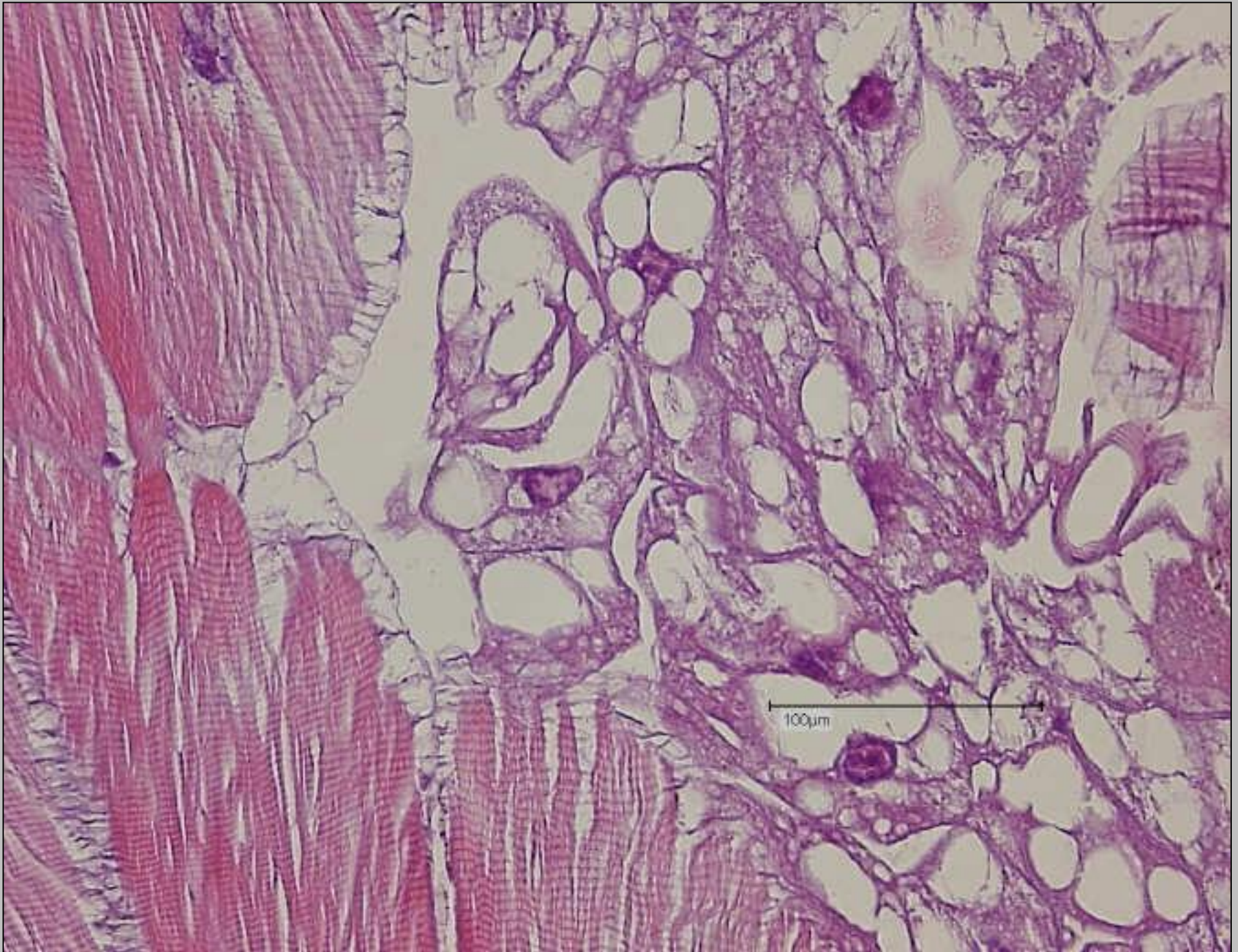
- Patient: männlich 45 Jahre alt
- Vorgeschichte: Patient war in Bolivien. Wann und wie lange unbekannt.
- Symptome: Im Haut-Weichgewebe des Thorax fand sich ein „Wurm“, der vom Chirurgen bereits „herausgedrückt“ wurde. Makroskopisch ca. 5 x 3 x mm groß. Er befindet sich in toto im HE-Präparat.





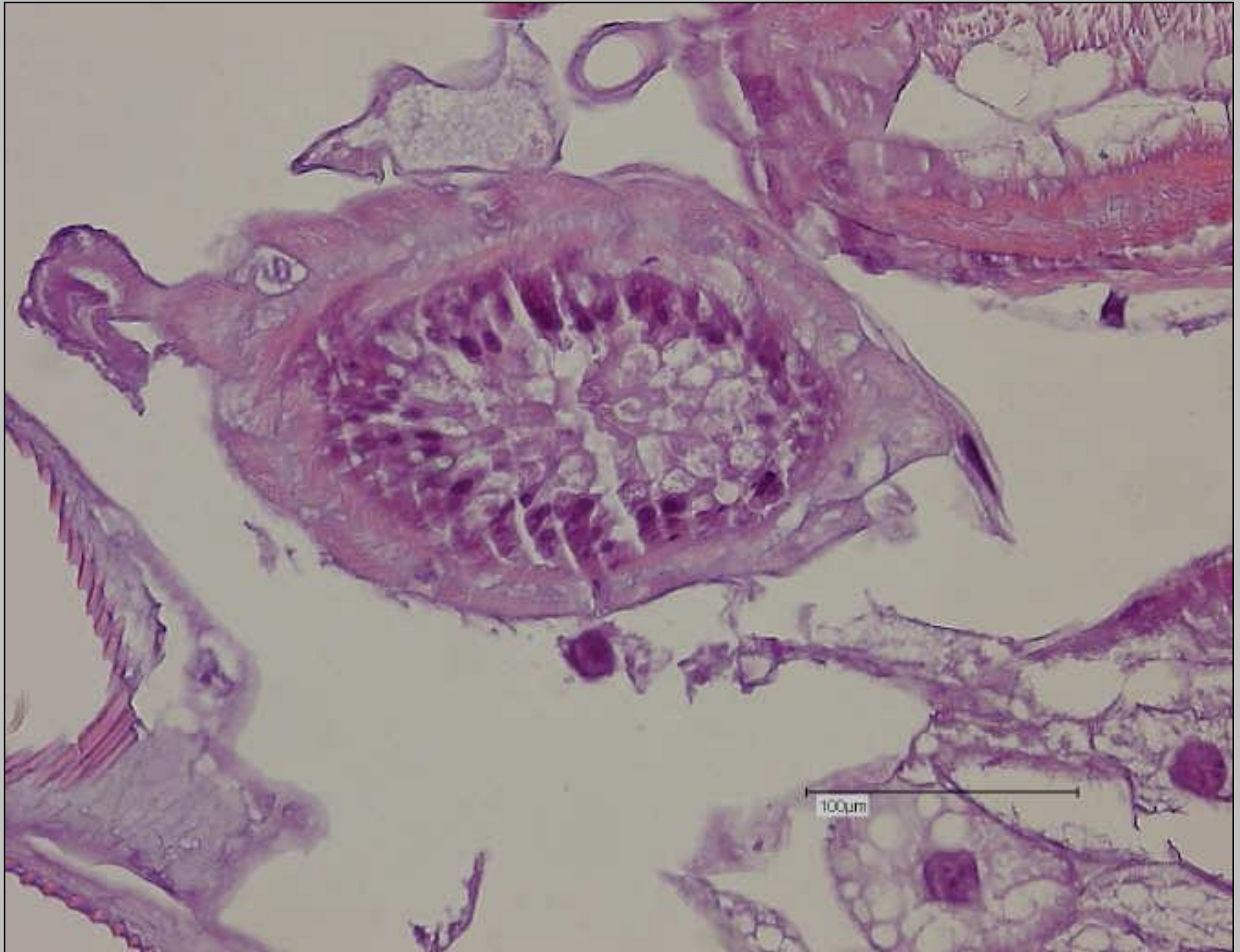
Myiasis (*Dermatobia hominis*)





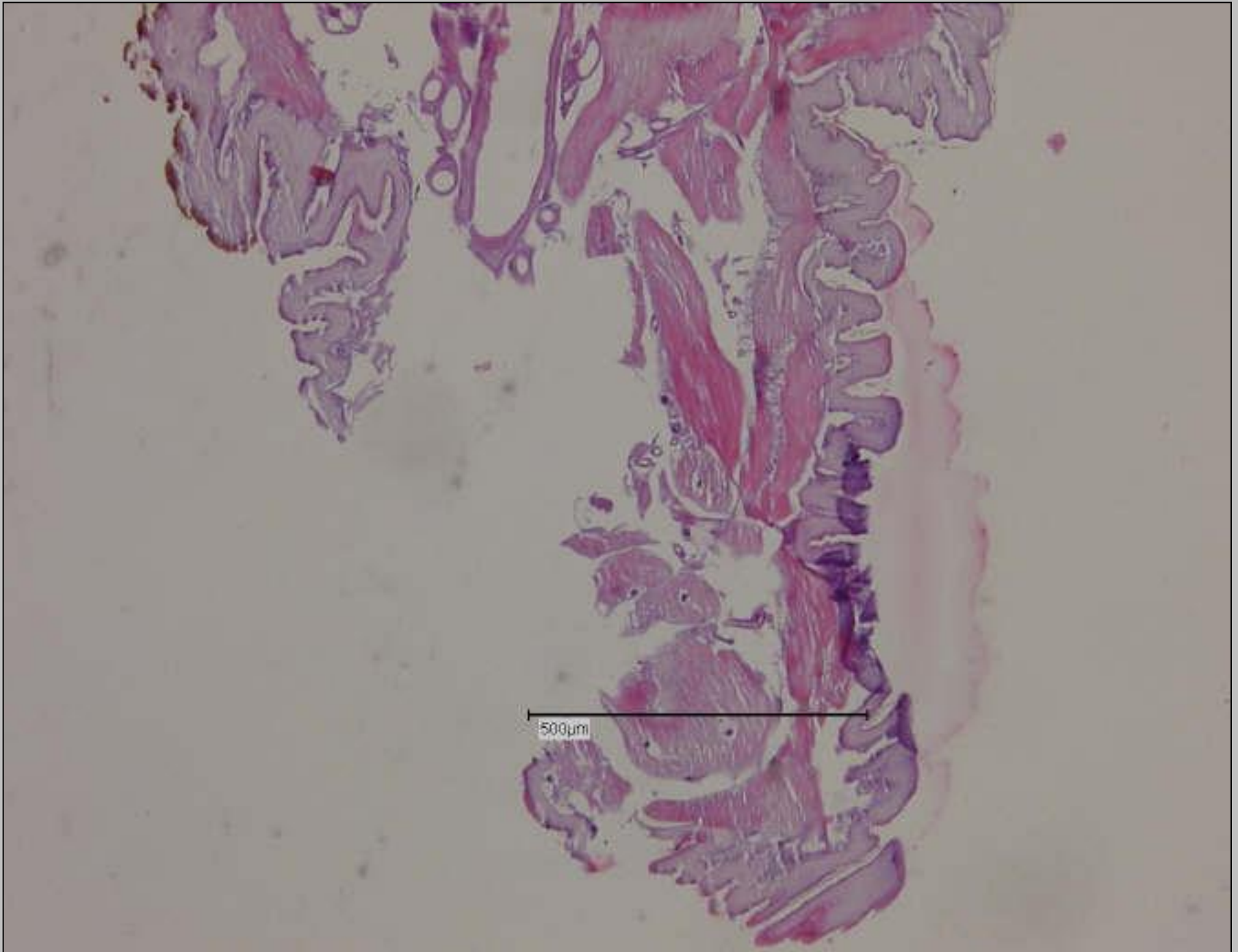
Myiasis (*Dermatobia hominis*)





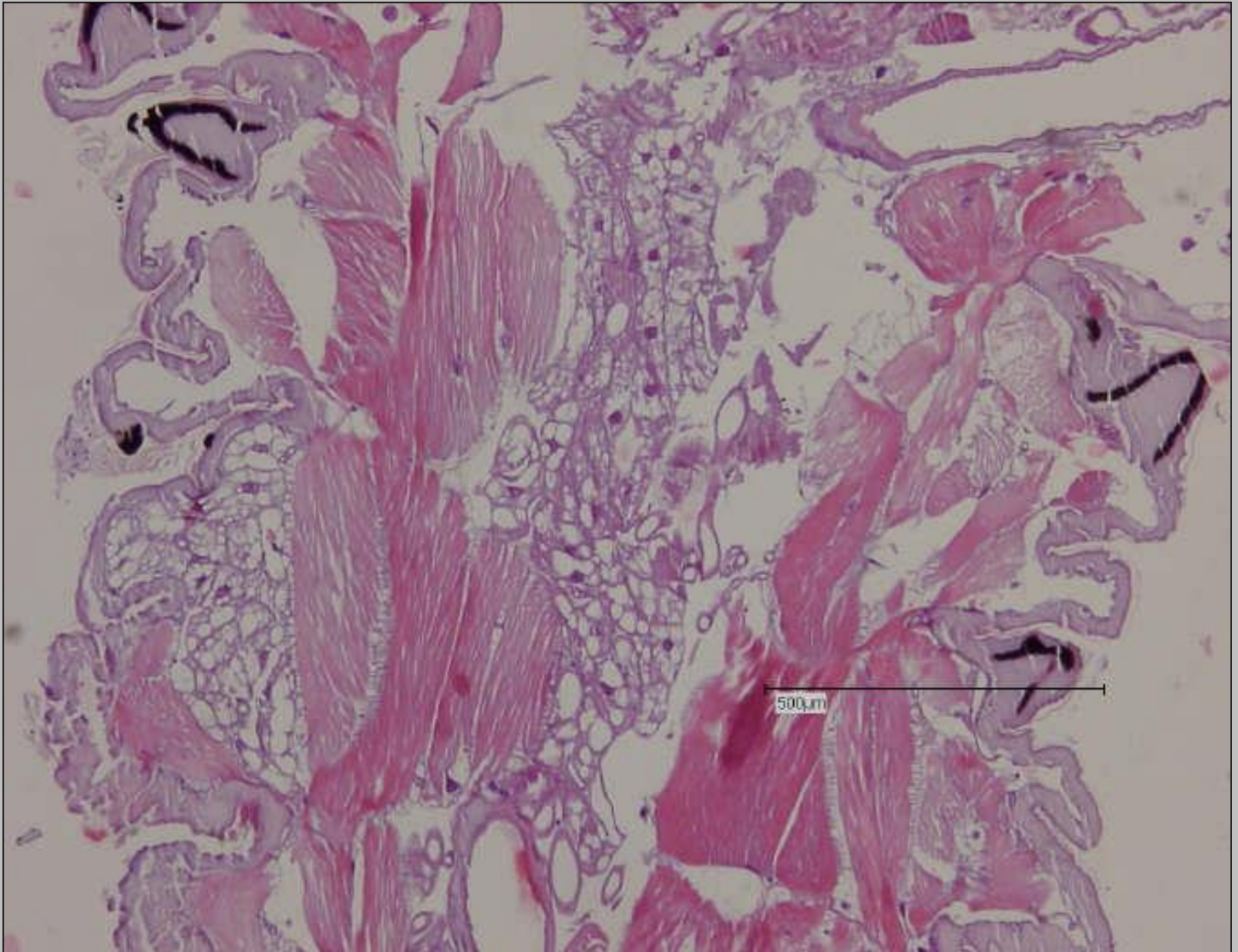
Myiasis (*Dermatobia hominis*)





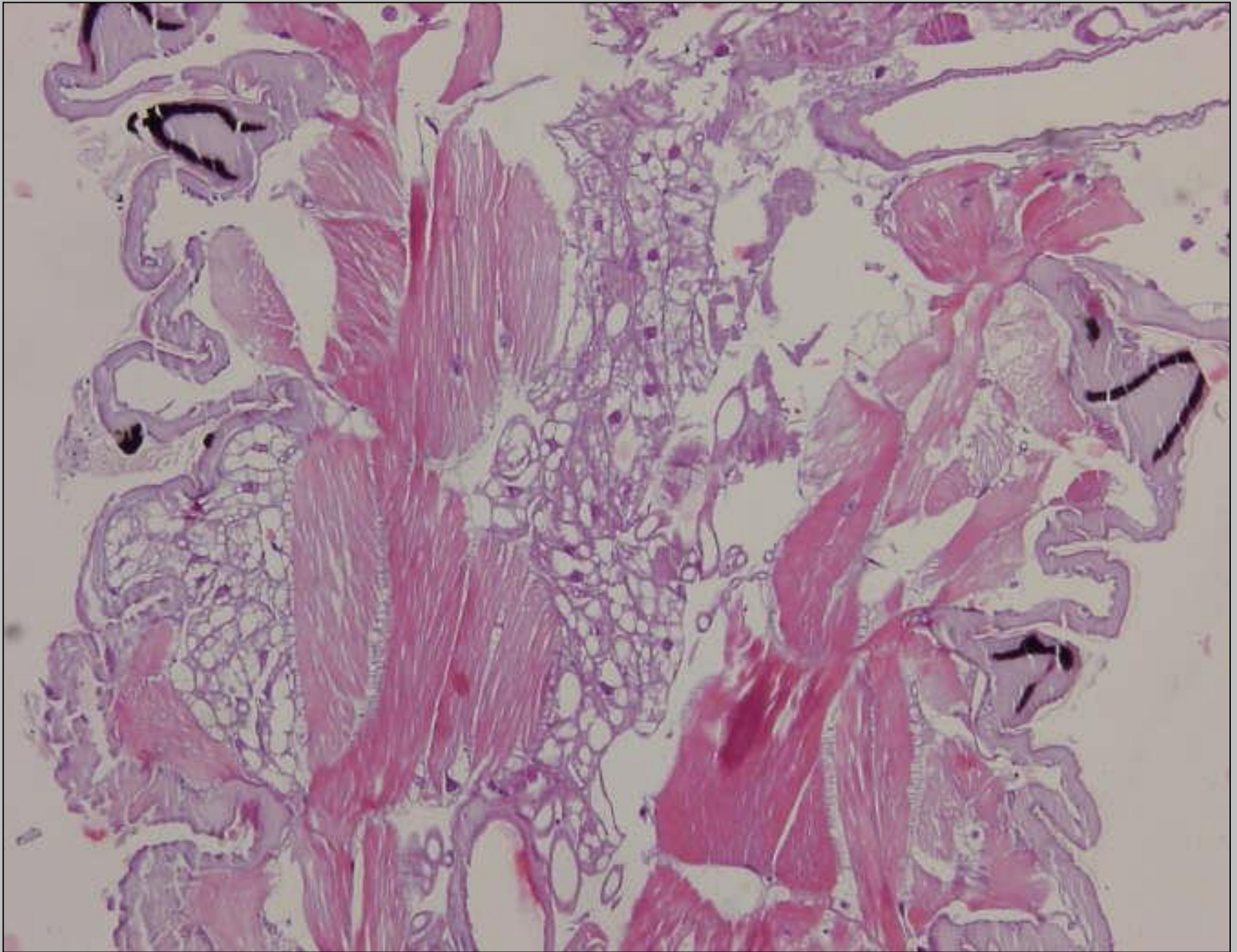
Myiasis (*Dermatobia hominis*)





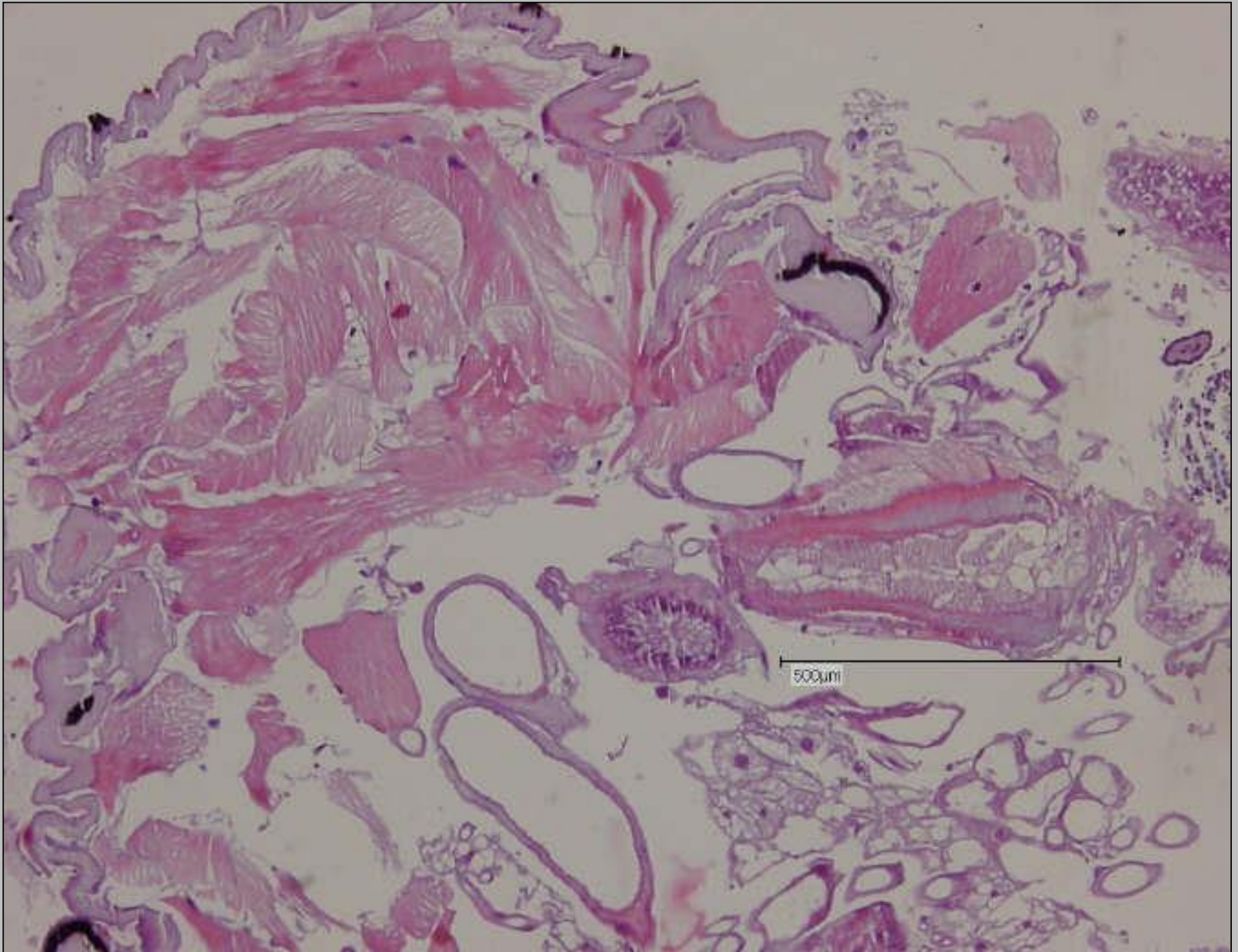
Myiasis (*Dermatobia hominis*)





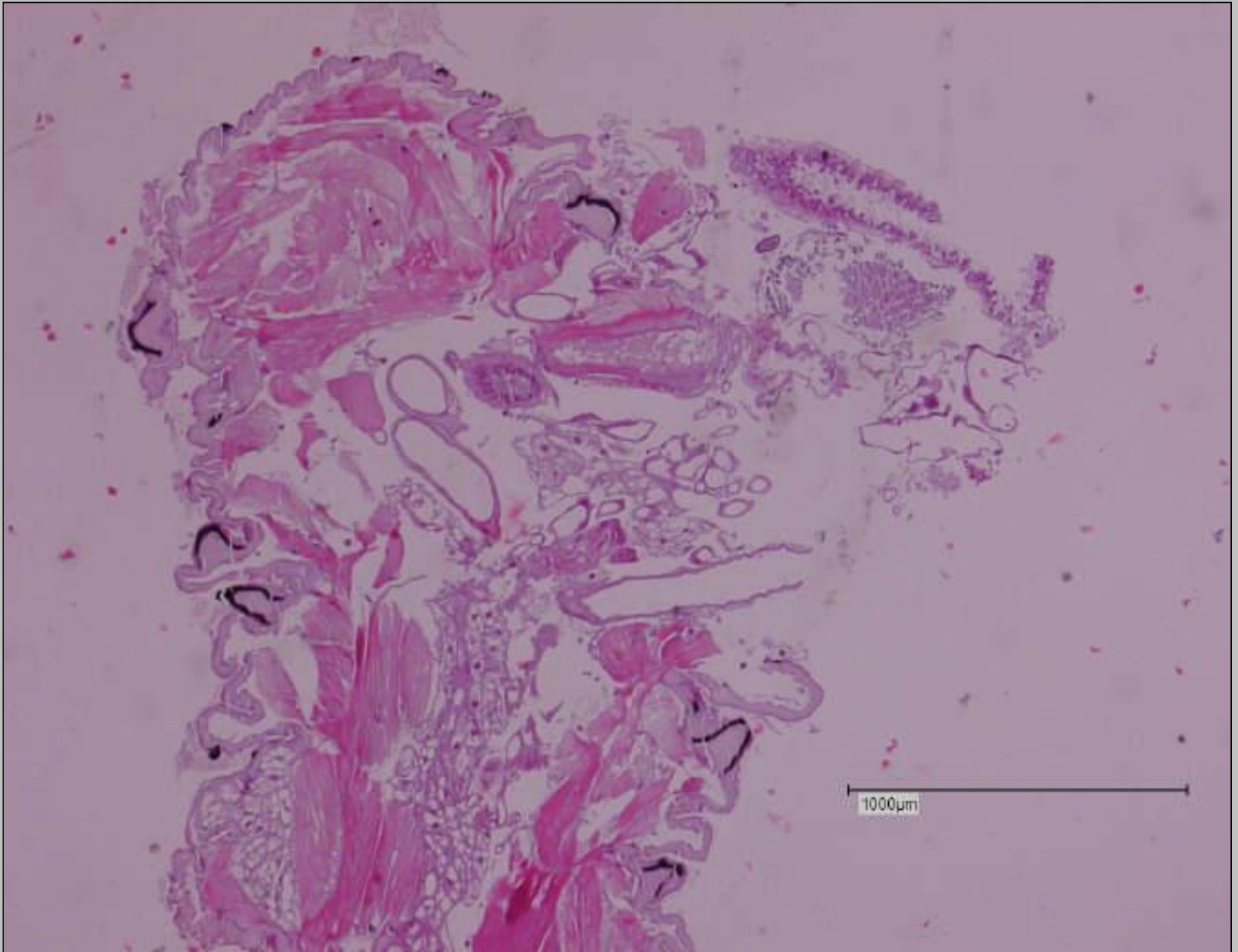
Myiasis (*Dermatobia hominis*)





Myiasis (*Dermatobia hominis*)





Myiasis (*Dermatobia hominis*)

