

Fibröse Sehnenscheidenhyperplasie

Prof.Dr.med Klaus Richter

www.pathologie-richter.de eMail: richter@pathologie-richter.de

FIBROSE

SEHNENScheidenHYPERPLASIE

Geschlechterverteilung

368 Fälle

weiblich - 75,5 %

männlich - 24,5 %

FIBRÖSE

SEHNENSCHHEIDENHYPERPLASIE

Seitenverteilung

368 Fälle

rechts - 179

links - 82

beiderseits - 54

unbekannt - 53

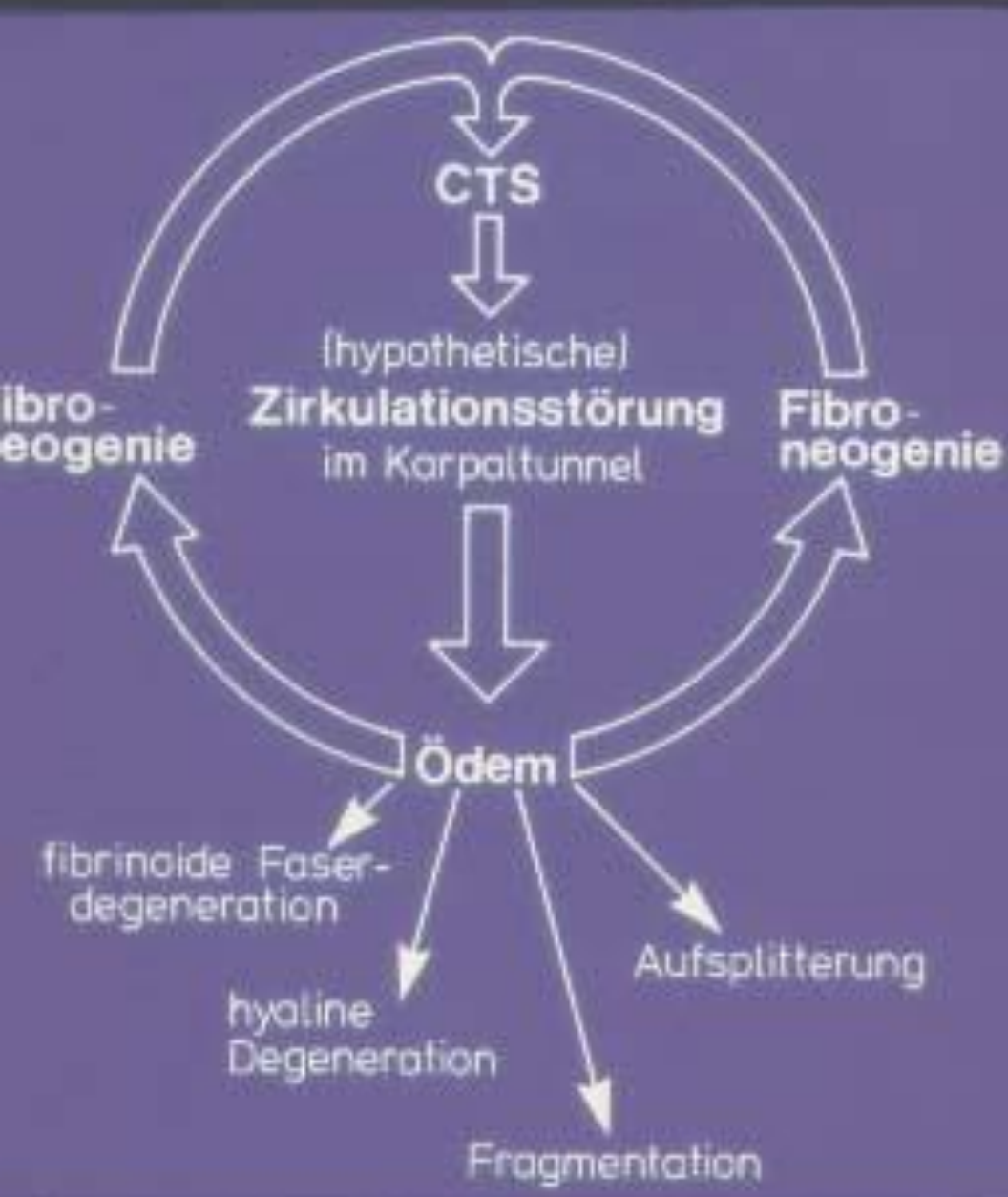FIBRÖSE

SEHNENSCHIEDENHYPERPLASIE

Krankheitsdauer

wenige Wochen bis viele Jahre

(3 Wochen bis über 30 Jahre)



| Fibröse Sehnenscheidenhyperplasie | 169 Fälle | 100 % |
|----------------------------------------------|-----------|---------|
| 1. Aufsplitterung und Verästelung der Fasern | 169 | 100 % |
| 2. mucoide Insudation | 169 | 100 % |
| 3. Bindegewebsvermehrung | 169 | 100 % |
| 4. Angioproliferation | 169 | 100 % |
| 5. ganglionartige Degeneration | 55 | 32,5 % |
| 6. Hygrome | 31 | 18,34 % |
| 7. hyaline Degeneration | 28 | 16,57 % |
| 8. Fragmentationen | 21 | 12,43 % |

195 (100 %) operierte Sehnengleitlager :

=====

169 (86,67 %) fibröse Sehnenscheidenhyperplasie

16 (8,21 %) rheumatische Tenovaginitis

10 (5,13 %) unspezifische chronisch-fibroplastische
Tenovaginitis

10. Sehne des M.flexor pollicis longus

10

18. Sehne des M.flexor carpi ulnaris

18

19. Os pisiforme

19

24. Retinakulum flexorum

24

25. Hypothenarmuskulatur

25

27. Vagina synovialis

27

29. Vagina syn.tendinum digitorum manus

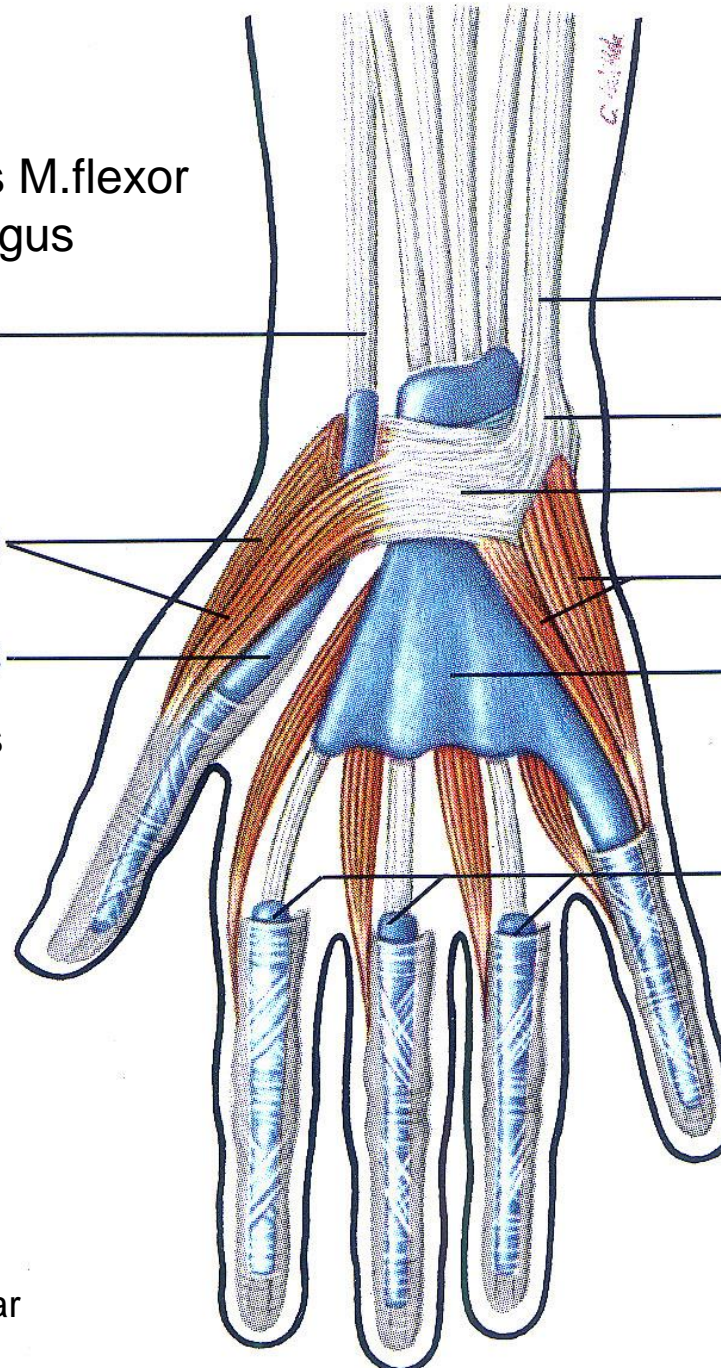
29

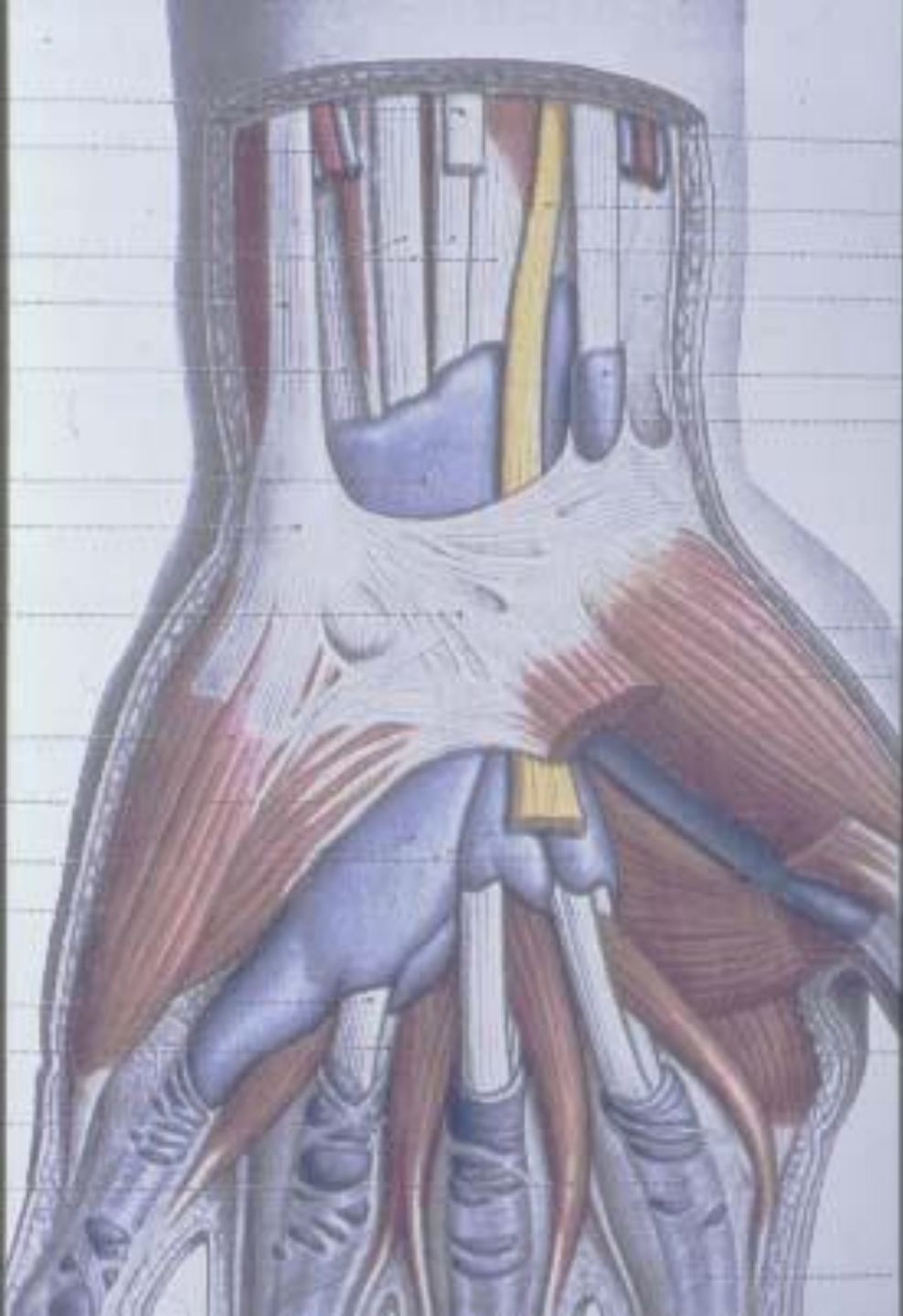
26. Thenarmuskulatur

26

28. Vagina syn.tendinis m. flexoris pollicis longi

28

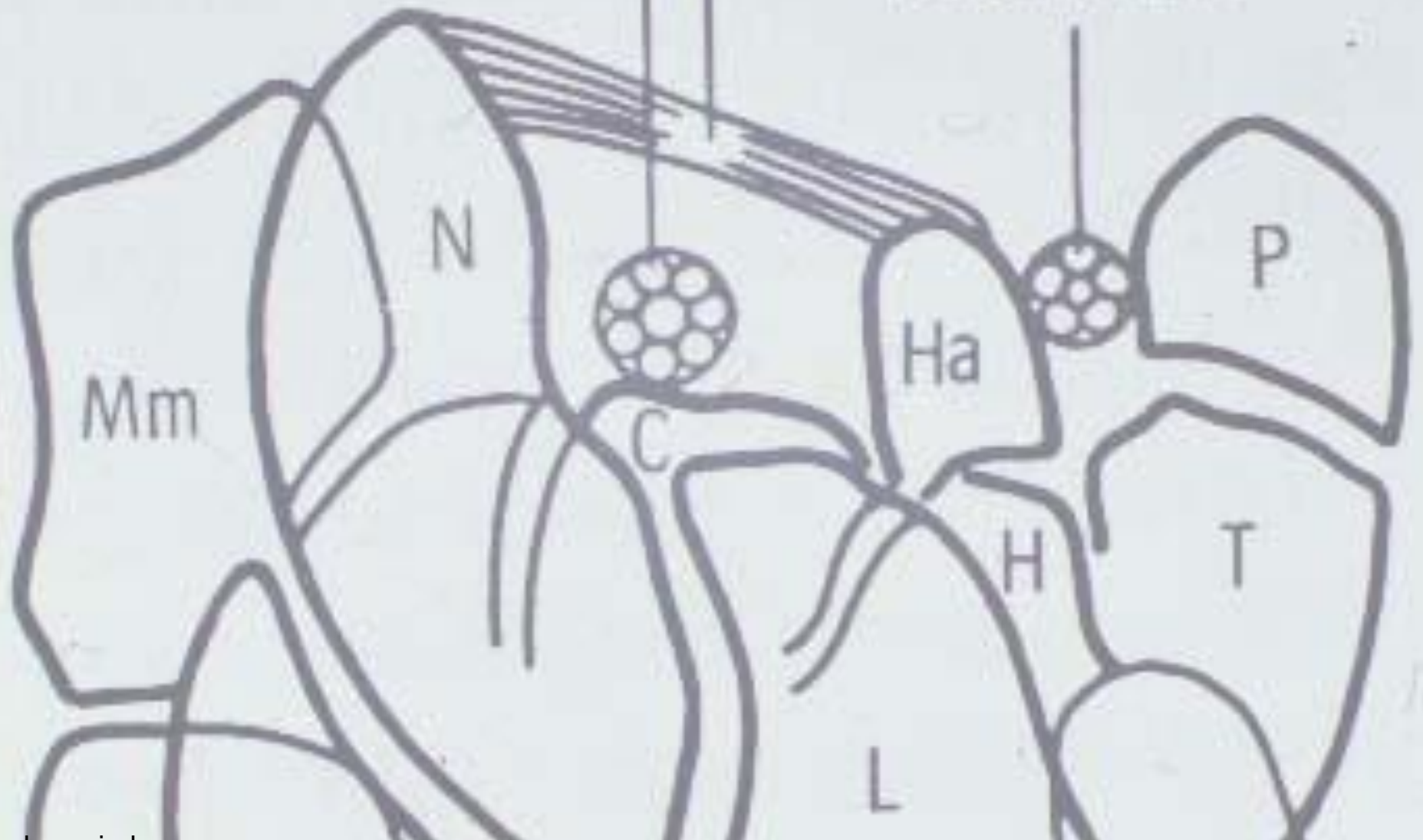


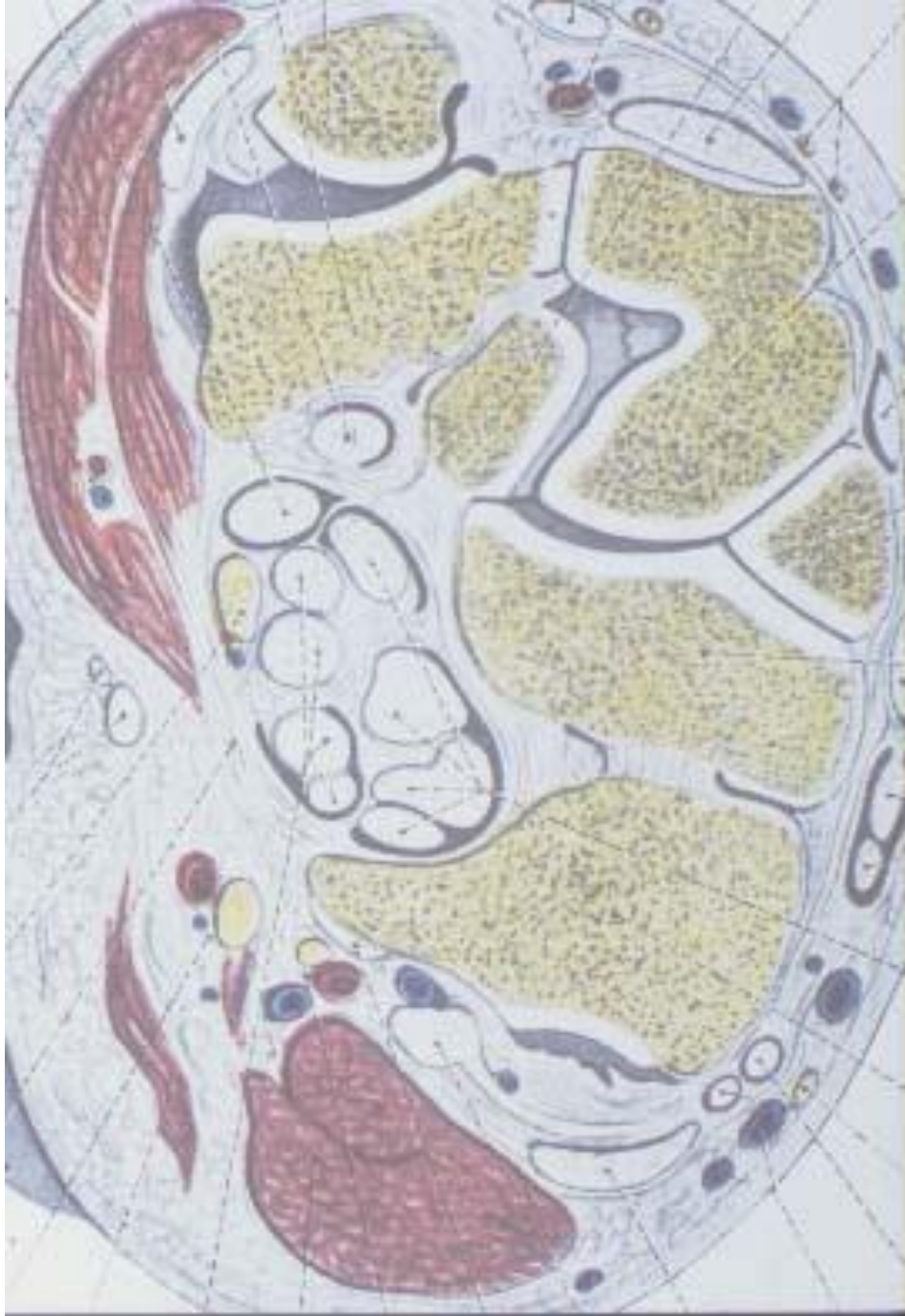

Bildquelle nicht mehr eruierbar

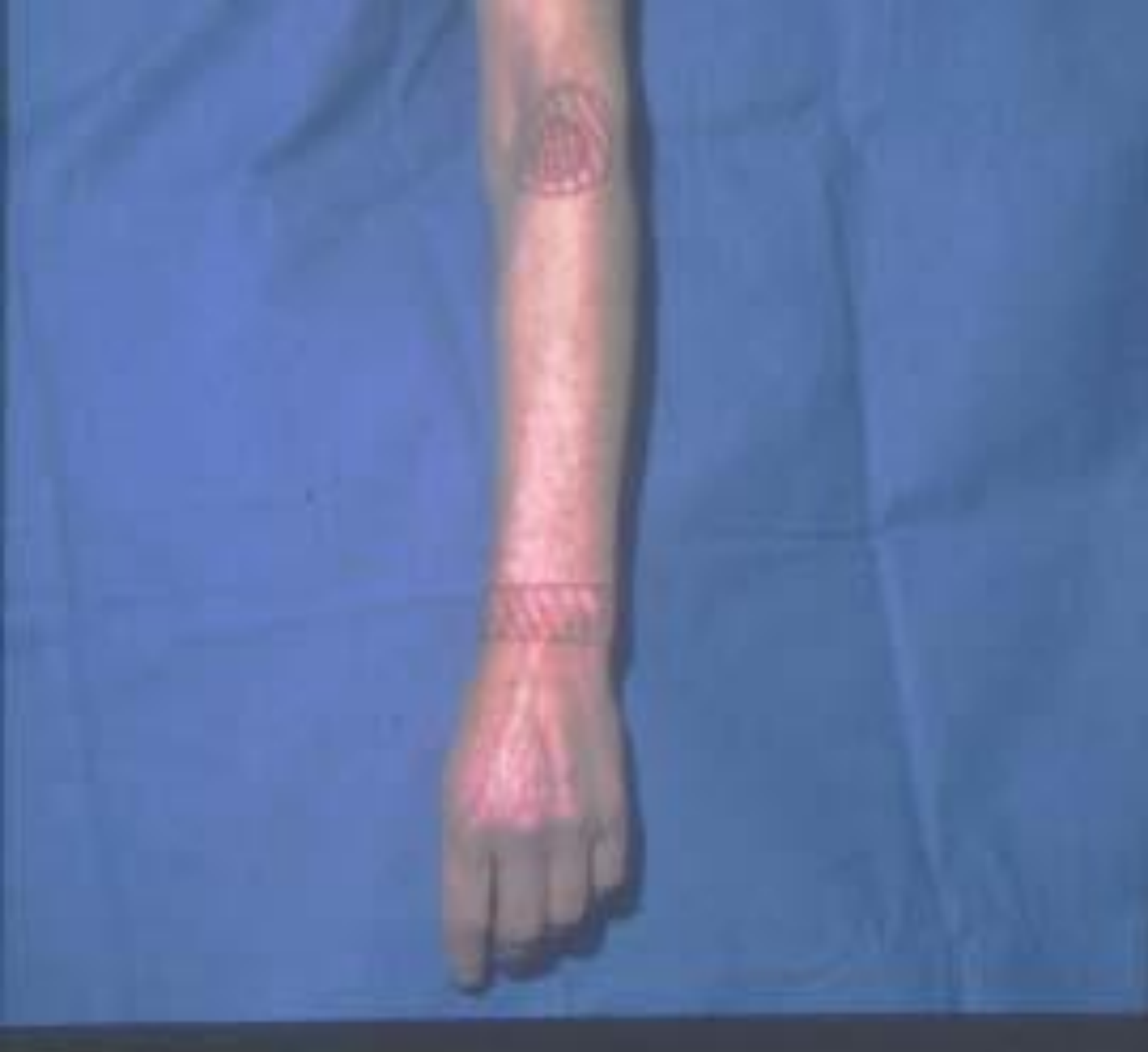N. medianus

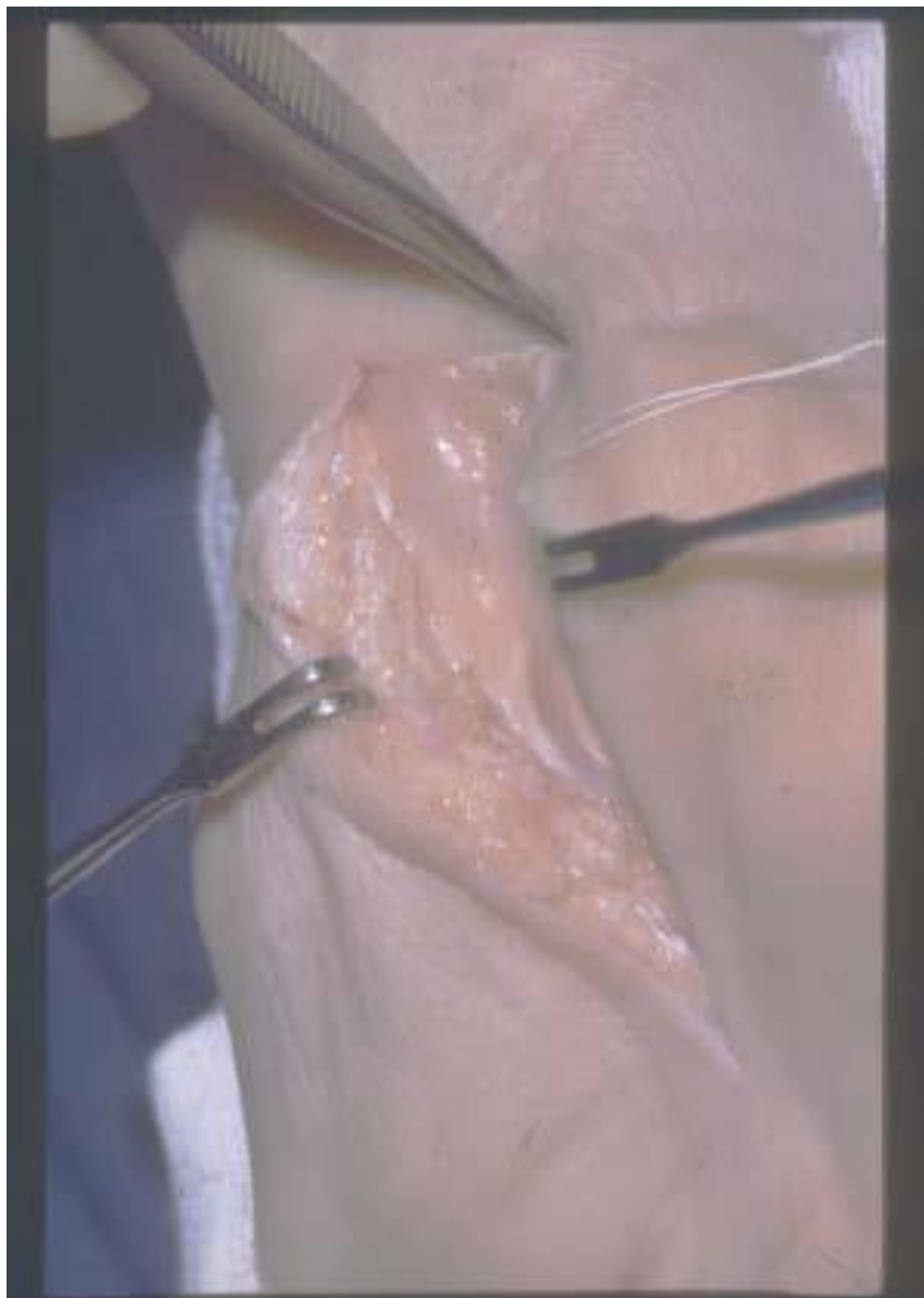N. ulnaris





Bildquelle nicht mehr eruierbar





Freilegen und
Umschlingung des
N. medianus



